Journal d'Urologie du Mali (JUMA)
juma-urology.ml

SOUFFRANCE CONJUGALE, FRUSTRATION SEXUELLE ET AUTOMUTILATION GÉNITALE : APPROCHE PSYCHIATRIQUE, MÉDICO-LÉGALE ET MÉDICO-JURIDIQUE D'UN CAS CLINIQUE AU MALI

MARITAL DISTRESS, SEXUAL FRUSTRATION AND GENITAL SELF-MUTILATION: PSYCHIATRIC, FORENSIC AND MEDICO-LEGAL APPROACH TO A CLINICAL CASE IN MALI

TRAORÉ Boureïma[1*], SIDIBÉ Diakalia S[2], KAREMBÉ B[3], COULIBALY MT[4], DIARRA D[3], TOURÉ Z[3], TOURÉ A[3], KANTÉ IS[3], KONÉ A[3], KEITA Y[3], DIAKITÉ ML[5], KOUROUMA F[3], KANIKOMO D[6]

1. Service d'Urologie, Centre de santé de référence de la Commune III, Bamako, Mali
2. Université Kurukan-Fuga de Bamako, Mali
3. Centre de santé de référence de la Commune III, Bamako, Mali
4. Service d'Urologie, CHU Gabriel Touré, Bamako, Mali
5. Service d'Urologie, CHU du Point G, Bamako, Mali
6. Service de Neurochirurgie, CHU Gabriel Touré, Bamako, Mali

*Auteur correspondant : Dr TRAORÉ Boureïma, Service d'Urologie, CSRéf de la Commune III, Bamako. Email : traoreboureimatraore2007@yahoo.fr. Tél : (+223) 99 99 91 99

DOI : https://doi.org/10.65825/amum2026.12

Date de soumission : 11/08/2026 accepté le : 05/11/2026 publié le : 16/11/2026

© 2026 Les auteurs. Article en accès libre publié sous licence Creative Commons Attribution 4.0 International (CC BY 4.0).

Résumé

Mots clés

Automutilation génitale,

Urologie,

Schizophrénie.

Nous rapportons le cas d'un patient de 52 ans admis au CHU Gabriel Touré pour une automutilation volontaire de la verge survenue dans un contexte de frustration sexuelle, de conflits conjugaux et de troubles psychiatriques. L'examen clinique retrouvait une plaie profonde de la base de la verge avec rupture du corps caverneux droit et hémorragie active, sans instabilité hémodynamique. L'évaluation psychiatrique a révélé une schizophrénie paranoïde. Cette observation met en évidence le lien entre souffrance psychique, humiliation conjugale et passage à l'acte auto-agressif, ainsi que l'importance d'une prise en charge médico-psychiatrique multidisciplinaire.

Auteur correspondant.
Adresse e-mail : traoreboureimatraore2007@yahoo.fr (Traoré Boureïma)

Abstract

We report the case of a 52-year-old man admitted to Gabriel Touré University Hospital following deliberate self-inflicted penile trauma in the context of sexual frustration, marital conflict and underlying psychiatric illness. Clinical examination revealed a deep wound at the base of the penis, with rupture of the right corpus cavernosum and active bleeding, without haemodynamic instability. Psychiatric evaluation revealed paranoid schizophrenia. This case highlights the complex interplay between psychological distress, marital conflict, perceived humiliation and severe self-injurious behaviour. It also emphasises the importance of early psychiatric assessment and of multidisciplinary management involving urology, psychiatry and forensic medicine in cases of severe genital self-mutilation.

Keywords

Genital self-injury,

Urology,

Schizophrenia.

INTRODUCTION :

L'automutilation correspond aux lésions qu'un individu s'inflige volontairement, en dehors d'une intention suicidaire manifeste. Elle constitue un phénomène complexe impliquant la psychiatrie, la psychologie, la médecine légale, l'anthropologie et le droit pénal. Ces comportements traduisent le plus souvent une souffrance psychique profonde, un trouble de la personnalité ou une pathologie psychiatrique sévère [1].

Parmi les formes les plus rares et les plus graves figure l'automutilation génitale masculine. Elle représente une urgence médico-chirurgicale en raison des risques hémorragiques, infectieux et fonctionnels, mais également une urgence psychiatrique du fait de son association fréquente avec des troubles psychotiques [2].

Les automutilations génitales surviennent principalement dans des contextes de schizophrénie paranoïde, de psychoses aiguës, d'états mélancoliques sévères, de troubles graves de la personnalité ou de détresse émotionnelle majeure [3]. Elles traduisent souvent une culpabilité, une souffrance psychique, une humiliation ou une forme d'auto-punition [4].

Au Mali, où la virilité demeure fortement liée à la puissance sexuelle, à la fécondité, à l'autorité conjugale et au prestige social, les accusations d'impuissance, le rejet sexuel ou l'infidélité supposée peuvent provoquer une profonde désorganisation psychique chez les sujets vulnérables [5,6]. Associés à une maladie psychiatrique, ces facteurs peuvent conduire à des actes auto-agressifs d'une extrême gravité [7].

Le cas présenté concerne un homme de 52 ans ayant volontairement sectionné sa verge dans un contexte de conflits conjugaux, de frustration sexuelle et de délire de jalousie. L'évaluation psychiatrique a mis en évidence une schizophrénie paranoïde jusque-là méconnue, soulignant l'importance du dépistage précoce des troubles mentaux [8]. Cette observation permet d'analyser les dimensions psychiatriques, psychologiques, sociales, médico-légales et juridiques de l'automutilation génitale.

I. PRÉSENTATION DU CAS CLINIQUE :

M. D., âgé de 52 ans, commerçant, marié et père de famille, a été admis en urgence au CHU Gabriel Touré en juin 2013 pour une hémorragie génitale secondaire à une automutilation volontaire de la verge réalisée à l'aide d'une lame de rasoir [6].

Le geste faisait suite à des conflits conjugaux persistants marqués par le refus de rapports sexuels, des accusations d'impuissance, un sentiment de dévalorisation, une conviction d'infidélité de son épouse et une frustration affective importante. Depuis plusieurs semaines, le patient présentait également anxiété, irritabilité, troubles du sommeil, isolement et idées de persécution.

L'examen clinique retrouvait une plaie profonde de la base de la verge avec rupture du corps caverneux droit et hémorragie active, sans instabilité hémodynamique (Figures 1 à 4). Il ne mettait pas en évidence de lésion urétrale : absence de saignement au méat urétral, d'écoulement pathologique ou de signe clinique évocateur d'une atteinte de l'urètre.



Figure 1 : *plaies profondes hémorragiques de la verge.*

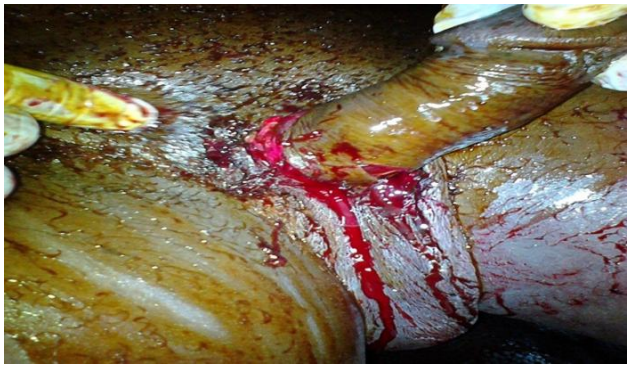

Figure 2 : *plaies profondes hémorragiques de la base de la verge.*



Figure 3 : *plaies profondes hémorragiques de la verge montrant une rupture du corps caverneux droit.*



Figure 4 : *plaies profondes hémorragiques de la verge : rupture du corps caverneux droit.*

Une prise en charge chirurgicale urgente, comprenant le contrôle de l'hémorragie, la réparation des lésions caverneuses, le parage des tissus dévitalisés et la fermeture des plaies, a permis une évolution urologique favorable [7] (Figures 5 et 6).



Figure 5 : *plaies suturées de la base de la verge.*

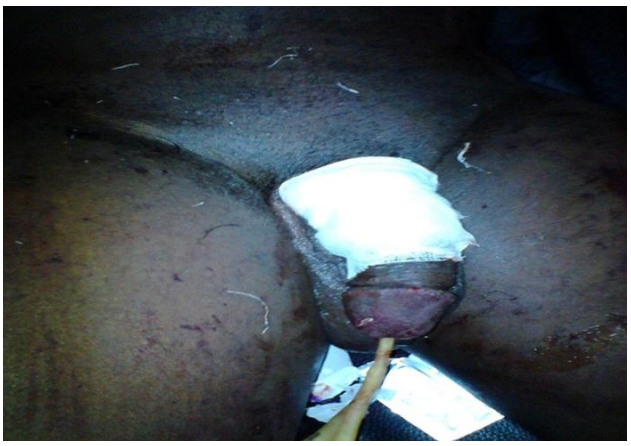

Figure 6 : *pansement de la plaie en fin d'intervention.*

La persistance des troubles du comportement a conduit à une évaluation par le service de psychiatrie, qui a mis en évidence des idées délirantes de persécution, une altération du jugement et une désorganisation émotionnelle. Le diagnostic de schizophrénie paranoïde a été retenu, justifiant l'instauration d'un traitement antipsychotique associant chlorpromazine, halopéridol et trihexyphénidyle [8].

II. DISCUSSION : CONTEXTUALISATION SOCIO-CULTURELLE, PSYCHOLOGIQUE ET PSYCHIATRIQUE :

A. Contextualisation sociale et culturelle

Au Mali, la virilité est étroitement associée à la capacité sexuelle, à la fécondité, à l'autorité familiale et au prestige social [5]. Les accusations d'impuissance, le rejet sexuel ou l'infidélité supposée peuvent ainsi constituer une atteinte profonde à l'honneur masculin et provoquer, chez les sujets vulnérables, une perte d'estime de soi, une humiliation et des comportements auto-agressifs [6].

Chez ce patient, les conflits conjugaux chroniques, l'isolement affectif, l'absence de soutien psychologique et la dégradation des relations conjugales ont favorisé la décompensation. La stigmatisation des maladies mentales, souvent interprétées au Mali comme des phénomènes mystiques, retarde fréquemment le recours aux soins spécialisés, retard aggravé par l'insuffisance des structures psychiatriques [3,11].

B. Contextualisation psychologique

L'automutilation constitue une expression extrême d'une souffrance psychique difficile à verbaliser [1]. Chez ce patient, la frustration sexuelle, le sentiment d'abandon, l'humiliation et la perte de confiance en soi ont donné à l'automutilation une forte valeur symbolique, la verge devenant le symbole de l'échec conjugal. L'acte peut être interprété comme une auto-punition, une tentative de soulagement psychique ou l'expression d'une profonde désorganisation émotionnelle [2,4].

C. Contextualisation psychiatrique

L'évaluation psychiatrique a conclu à une schizophrénie paranoïde, caractérisée par des idées délirantes, une altération du jugement et des troubles du comportement [8]. Dans cette observation, les idées de persécution centrées sur l'infidélité supposée, le rejet sexuel et la dévalorisation masculine témoignaient d'une décompensation psychotique. La psychose a probablement altéré le discernement du patient et favorisé le passage à l'acte auto-agressif [4].

III. LES DÉTAILS DE L'INCIDENT :

L'automutilation est survenue dans un contexte de conflits conjugaux persistants, marqué par l'anxiété, l'insomnie, l'isolement et une conviction délirante d'infidélité de l'épouse. Dans cet état psychotique, le patient s'est volontairement sectionné la verge avec une lame de rasoir [6].

L'examen a retrouvé une plaie profonde avec rupture du corps caverneux droit, sans atteinte urétrale. Une intervention chirurgicale urgente a permis le contrôle de l'hémorragie, la réparation des lésions et la préservation de la fonction urinaire. Le patient a ensuite été transféré en psychiatrie pour une prise en charge spécialisée et la prévention des récidives [7].

IV. ANALYSE JURIDIQUE ET MÉDICO-LÉGALE :

A. Analyse médico-légale

L'automutilation génitale constitue une urgence médico-légale nécessitant une prise en charge multidisciplinaire [12]. L'expertise doit apprécier les lésions, leur mécanisme, l'état psychique, le discernement et le risque de récidive. Dans ce cas, les lésions étaient compatibles avec une automutilation volontaire survenue dans un contexte psychotique. L'évaluation des séquelles urinaires, sexuelles et psychologiques était également indispensable [1].

B. Analyse juridique

En droit pénal malien, l'abolition du discernement par un trouble mental peut entraîner une irresponsabilité ou une atténuation de la responsabilité pénale [9]. Bien que l'acte n'ait concerné que le patient lui-même, son état psychiatrique justifiait des mesures de protection et une expertise destinée à évaluer son discernement, sa capacité juridique et le risque d'auto-agression.

C. Responsabilité médicale

Les professionnels de santé devaient assurer une prise en charge rapide, préserver la vie du patient, garantir la confidentialité et organiser une orientation psychiatrique adaptée [10]. La collaboration entre urgentistes, urologues, psychiatres, psychologues et infirmiers spécialisés, ainsi qu'un suivi psychiatrique prolongé, étaient indispensables pour prévenir les récidives et favoriser la réinsertion psychosociale.

V. RÉFLEXIONS CRITIQUES :

Cette observation met en évidence les insuffisances de la prise en charge psychiatrique au Mali, notamment le faible nombre de spécialistes, l'insuffisance des structures dédiées et la persistance de la stigmatisation des maladies mentales [11]. Le poids socioculturel accordé à la virilité renforce également la vulnérabilité psychique des patients confrontés à des difficultés conjugales ou sexuelles [5].

VI. PERSPECTIVES JURIDIQUES, MÉDICALES ET SOCIALES :

L'amélioration de la prise en charge passe par le développement de la psychiatrie médico-légale, le renforcement des expertises judiciaires, une meilleure accessibilité aux soins psychiatriques et la promotion du dépistage précoce. Des campagnes de sensibilisation, la formation des professionnels de santé aux urgences psychiatriques et une collaboration renforcée entre justice, psychiatrie, médecine légale et services sociaux demeurent essentielles pour assurer une prise en charge globale des patients atteints de troubles psychiatriques sévères.

CONCLUSION :

L'automutilation génitale constitue une manifestation grave de souffrance psychique, souvent associée à des troubles psychiatriques. Dans ce cas, la détresse conjugale, la frustration sexuelle, le sentiment d'humiliation et les idées délirantes, dans un contexte de schizophrénie paranoïde évolutive [4], semblent avoir contribué au passage à l'acte. L'automutilation apparaît ainsi comme l'expression corporelle d'une souffrance psychique profonde et d'une désorganisation psychopathologique. Sur le plan médico-légal, l'évaluation de l'état mental, du discernement et des circonstances de l'acte est essentielle.

Cette observation souligne l'importance d'une prise en charge multidisciplinaire associant urologie, psychiatrie et médecine légale, ainsi que la nécessité d'intégrer les dimensions psychologiques, familiales et socioculturelles dans la compréhension et la prévention de ces comportements.

DÉCLARATIONS :

Consentement : compte tenu de l'état psychiatrique du patient, son représentant légal a donné son consentement à

la publication de l'observation et des photographies anonymisées.

Éthique : conformément à la politique de l'établissement, l'avis d'un comité d'éthique n'était pas requis pour ce cas clinique anonymisé ; aucune information permettant d'identifier le patient n'est publiée.

Conflits d'intérêts : les auteurs déclarent n'avoir aucun conflit d'intérêts.

Financement : aucun.

Contributions des auteurs : tous les auteurs ont participé à la prise en charge, au recueil des données, à la rédaction et à la relecture ; tous ont lu et approuvé la version finale.

Utilisation d'outils d'intelligence artificielle : aucun outil d'IA n'a été utilisé dans la préparation de ce manuscrit.

RÉFÉRENCES :

1. Favazza AR. Bodies under siege: self-mutilation, nonsuicidal self-injury, and body modification in culture and psychiatry. 3rd ed. Baltimore: Johns Hopkins University Press; 2011.
2. Favazza AR, Rosenthal RJ. Diagnostic issues in self-mutilation. Hosp Community Psychiatry. 1993;44(2):134-40. doi:10.1176/ps.44.2.134
3. Porot A. Manuel alphabétique de psychiatrie clinique et thérapeutique. 7e éd. Paris : Presses universitaires de France ; 1996.
4. American Psychiatric Association. Diagnostic and statistical manual of mental disorders (DSM-IV). 4th ed. Washington (DC): American Psychiatric Association; 1994.
5. Sadock BJ, Sadock VA, Ruiz P, editors. Kaplan & Sadock's comprehensive textbook of psychiatry. 10th ed. Philadelphia: Wolters Kluwer; 2017.
6. Eke N. Genital self-mutilation: there is no method in this madness. BJU Int. 2000;85(3):295-8. doi:10.1046/j.1464-410x.2000.00438.x
7. Morey AF, Broghammer JA, Hollowell CMP, McKibben MJ, Souter L. Urotrauma guideline 2020: AUA guideline. J Urol. 2021;205(1):30-5. doi:10.1097/JU.0000000000001408
8. Ey H, Bernard P, Brisset C. Manuel de psychiatrie. 6e éd. Paris : Masson ; 1989.
9. République du Mali. Loi n° 2024-027 du 13 décembre 2024 portant Code pénal. Journal officiel de la République du Mali ; 2024.
10. République du Mali. Loi n° 86-35/AN-RM du 12 avril 1986 portant institution de l'Ordre national des médecins et Code de déontologie médicale y annexé. Bamako ; 1986.
11. World Health Organization. Mental health atlas 2020. Geneva: World Health Organization; 2021.
12. Veeder TA, Leo RJ. Male genital self-mutilation: a systematic review of psychiatric disorders and psychosocial factors. Gen Hosp Psychiatry. 2017;44:43-50. doi:10.1016/j.genhosppsych.2016.09.003

Pour citer cet article :

TRAORÉ B, SIDIBÉ DS et al. Souffrance conjugale, frustration sexuelle et automutilation génitale : approche psychiatrique, médico-légale et médico-juridique d'un cas clinique au Mali.
JUMA UROL 2026 ; 1(3) :1-5
DOI : https://doi.org/10.65825/amum2026.12